MTA UND BIOKERAMIKEN - WUNDERMITTEL DER ZAHNMEDIZIN?

Dr. Winfried Zeppenfeld, Flensburg

Disclaimer

- Ich bin als Berater für das Produkt EDDY für VDW tätig, das in diesem Vortrag bei einigen Anwendungen zum Einsatz kommt.
- Ansonsten habe ich keine Interessenkonflikte bei irgendwelchen gezeigten Produkten
- Die Folien dieses Vortrages stehen ab nächster Woche auf der Homepage der KZV-SH zum Download zur Verfügung

Wundermittel?

- Es ermöglicht positive Behandlungsergebnisse in klinischen Situationen, die ohne dieses Mittel eine schlechte Prognose hätten
- Es ist für viele unterschiedliche Indikationen einsetzbar

MTA und Biokeramiken

- Zusammensetzung
- Materialeigenschaften
- Unterschiede
- klinische Anwendungen
- Take home message

MTA Hauptbestandteile

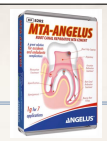

- entspricht im wesentlichen Portland Zement vom Bau mit Zusatz von Wismutoxid zur Erzielung der Röntgenopazität
- Tricalciumsilikat
- Tricalciumsaluminat
- Calciumoxid
- Wismutoxid für Radioopazität
- röntgendichter als Dentin

MTA

- eingeführt von der Arbeitsgruppe von Torabinejad Loma Linda University
- mehr als 1000 Publikationen seit 1993
- gewebeverträglich
- bindet in feuchtem Milieu ab
- gutes Abdichtungsvermögen

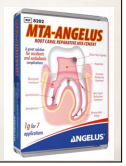

MTA Indikationen

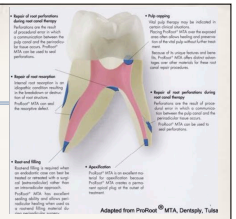

- Retrograde Wurzelfüllung
- indirekte Überkappung
- direkte Überkappung
- orthograde Wurzelfüllung bei weit offenem Apex
- Verschluss von Perforationen
- Behandlung von Wurzelresorptionen

MTA Indikationen - immer geht es um den Verschluss von Dentindefekten

- Schwächung der Struktur des Zahnes
- Eintrittspforte für Erreger

MTA Nachteile

- Schwierig zu verarbeiten
- Applikation in engen Kanalstrukturen/Isthmen sehr schwierig
- Verfärbung durch das Wismutoxid (auch bei weißem MTA)
- lange Abbindezeit
- schwer zu entfernen

Biokeramische Materialien

- gewebefreundlich
- **einfachere Verarbeitung**
- **keine Verfärbung des Zahnes**
- Applikationen engen Kanalstrukturen/Isthmen einfacher
- höhere Druckfestigkeit und Biegefestigkeit als MTA

Biokeramische Materialien beispielhafte Zusammensetzung

- Calciumsilikat
- Calciumsphosphat
- Zirkonoxid
- Tantaloxid
- **Eindickungsmittel** zur Anpassung der Konsistenz

Vergleich MTA und biokeramische Materialien

- 43 Studien, bei denen physikalische und biologische Eigenschaften von BC Putty und MTA verglichen wurden
- 24 Studien sahen keinen Unterschied
- 7 Studien zeigten ungünstigere Ergebnisse für BC Putty
- 12 Studien zeigten bessere Ergebnisse für BC Putty

Vortrag Dr. Marga Ree, ESE Meeting Brüssel 2017

Retrograde Wurzelfüllung

- Wenn eine orthograde Revision nicht möglich ist
- bei Zysten

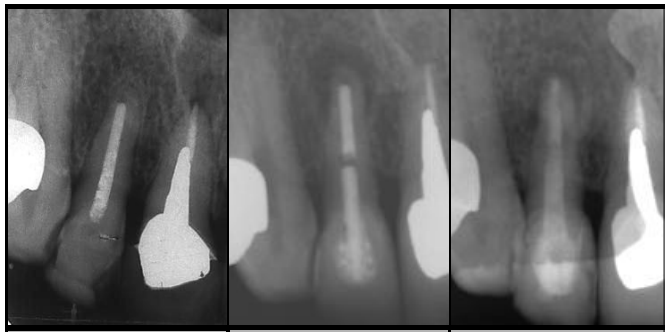

1995	06-2011 + 16 J	orthograde Revision 12-2011 Rö + 6 Mon

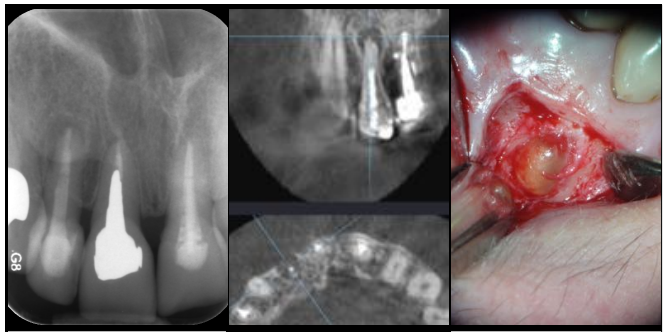

02-2013 Revision +15 Mon	05-2013 Revision + 18Mon	04-2014 Revision + 29 Mon

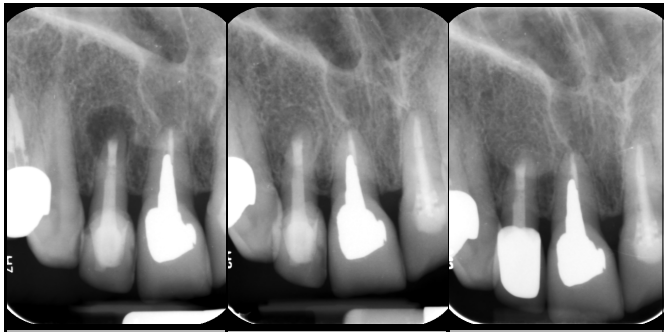

04-2014 WSR	08-2014 WSR + 4 Mon	08-2016 WSR + 28 Mon

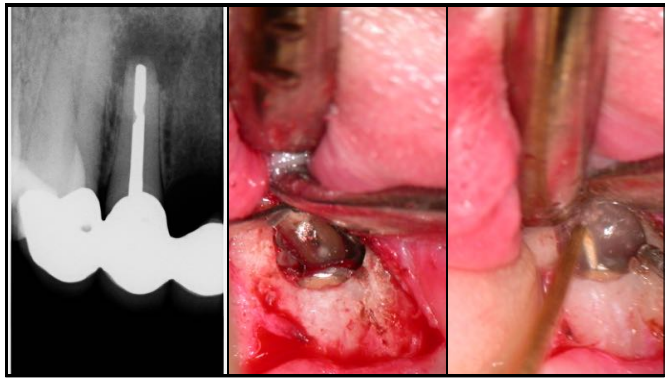

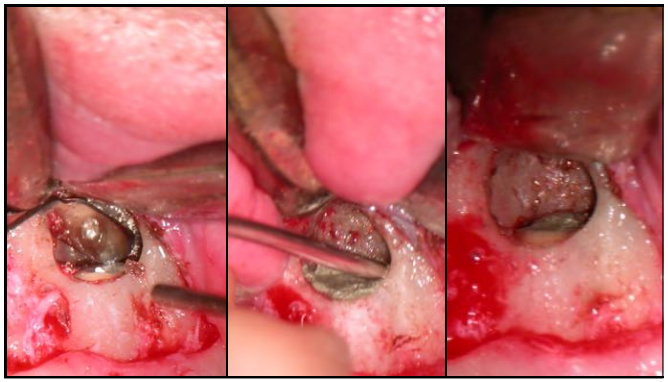

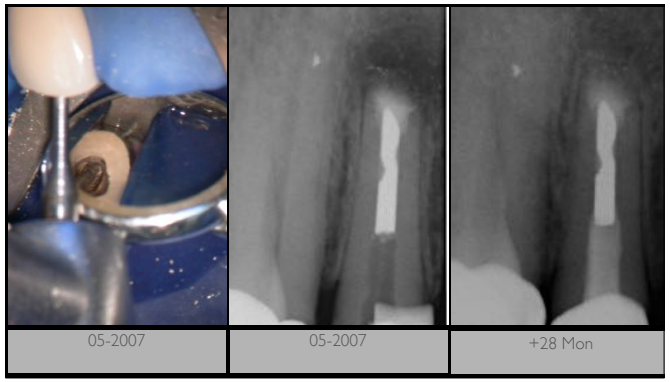

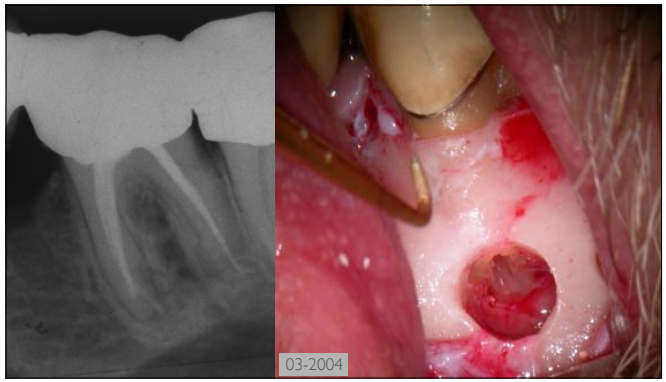

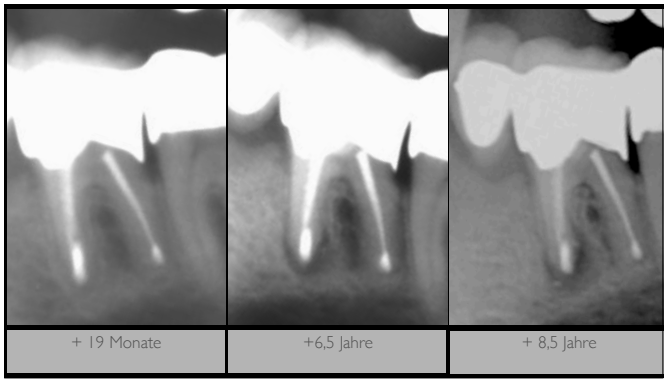

Retrograde Wurzelfüllung

- Wurzelspitze möglichst gerade und nicht schräg abtrennen
- retrograd mit Ultraschall aufbereiten
- mit Papierspitzen trocknen
- MTA oder biokeramischen Sealer mit MTA-Gun oder mit Heidemannspatel und Stopfer apikal einbringen und kondensieren
- sinnvoll wäre noch eine Desinfektion des retrograd aufbereiteten Wurzelkanals vor der Füllung

Orthograde Wurzelfüllung bei offenem Apex

- Jugendliche Zähne nach Trauma oder Wurzelresorption
- vorresezierte Zähne
- Pulpanekrose bei Invaginationsfehlbildungen

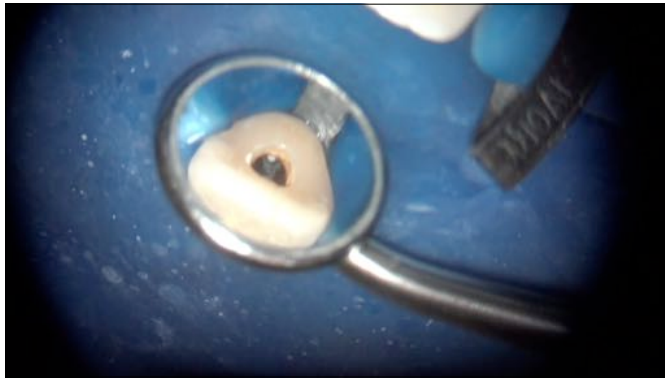

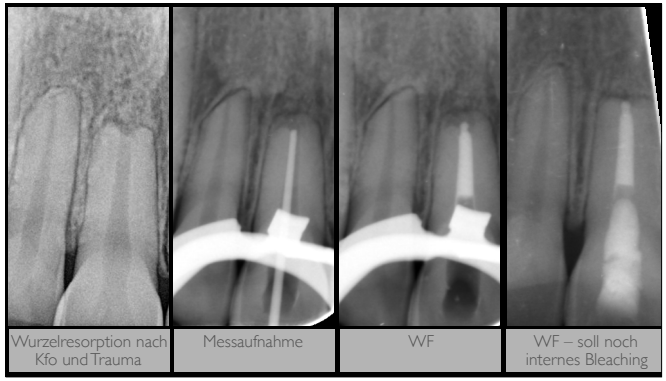

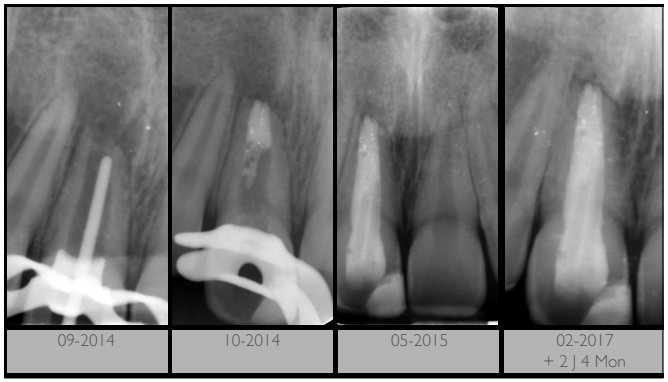

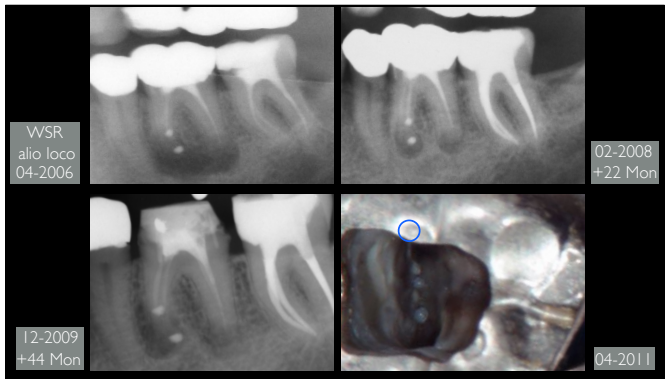

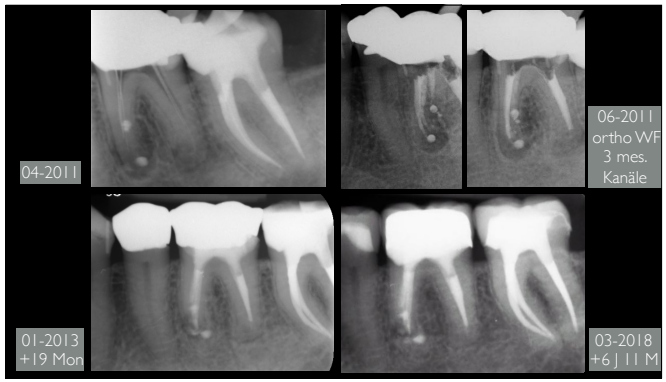

Wurzelfüllung bei offenem Apex



- nach Trauma, Wurzelresorption, WSR, bei Invaginationsfehlbildungen
- Desinfektion das Wurzelkanals mit aktiviertem Natriumhypochlorit
- Trocknen mit Papierspitze
- **Papierspitze darf** auf einer Nasskreppserviette **nicht stehen** bleiben, sonst ist apikal zu viel Sekret vorhanden
- (gegebenenfalls Kollagen-Widerlager)
- WF mit MTA oder Calciumsilikat Putty-Material
- **Plugger** sollte deutlich **kleiner** sein als der Durchmesser des Wurzelkanals, damit das Wurzelfüllmaterial seitlich vorbeifließen kann
- **Stopftiefe 1 mm** vor Wurzelende
- bei MTA Ultraschallspitze an Plugger halten, um das Material zu verdichten

Invaginationsfehlbildung

- Frühzeitig erkennen und behandeln, um eine Pulpanekrose zu vermeiden

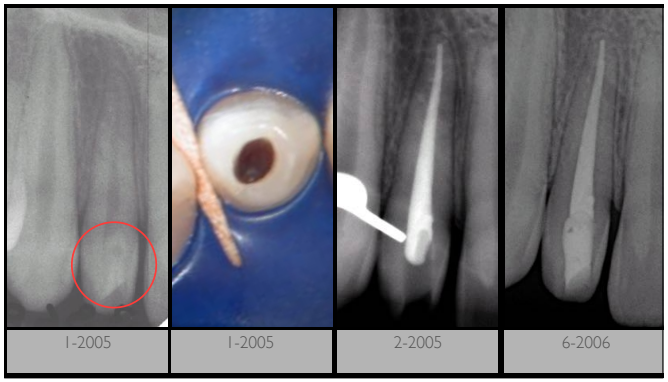

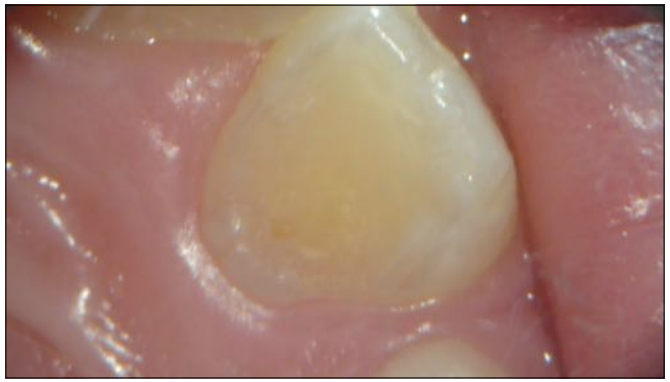

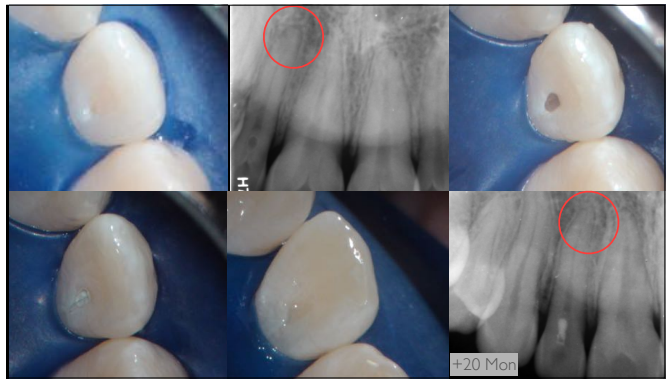

Invaginationsfehlbildung

- Minimalinvasiv erweitern und säubern
- Invagination mit Natriumhypochlorit aktiviert spülen
- Invagination mit MTA oder biokeramischen Sealer auffüllen
- mit Komposit adhäsiv verschließen

Direkte und indirekte Überkappung

- MTA nur bei unmittelbarer Pulpennähe
- Fließende Übergänge: Bei Exkavation mit Prismenlupe oder Mikroskop bleiben manchmal nur papierdünne, federnde Dentinschichten und gelegentlich kommt es zu kleinen Pulpeneröffnungen ohne Blutung

Kritische Beurteilung direkter Überkappung in der Literatur

- Bartel et al., JOE 2000
- 123 direkte Überkappungen in **kariösen Dentin ohne** vorherige **Schmerzen**
- Kofferdam, Calciumhydroxid
- **fünf** Jahre: 44,5 % Misserfolg, 18,5 % fraglich, **37 % Erfolg**
- **zehn** Jahre 79,7 % Misserfolg, 7,3 % fraglich, **13 % Erfolg**

Heutige Empfehlung: In Pulpennähe etwas Karies belassen um versehentliche P zu vermeiden soll eine bessere Prognose haben

- Ich teile diese Auffassung nicht aus folgenden Gründen:
- Bei Exkavation unter dem Mikroskop mit Kariesdetektor ist das Risiko einer versehentlichen P extrem gering.
- Dafür bietet das Verfahren eine Reihe vonVorteilen:
- fast vollständige mechanische Entfernung des bakteriell durchsetzten Dentins
- die dünne Restdentinschicht über der Pulpa kann durch aktiviertes Natriumhypochlorit zusätzlich desinfiziert werden
- durch Beseitigung der Infektion und Applikation eines gewebeverträglichen Materials hat die Pulpa bei Wegfall des bakteriellen Angriffs gute Überlebenschancen

Massive Karies auf OPG	09-2010 indirekte Überkappung	09-2010	03-2018 +7 J 6 Mon

10-2017

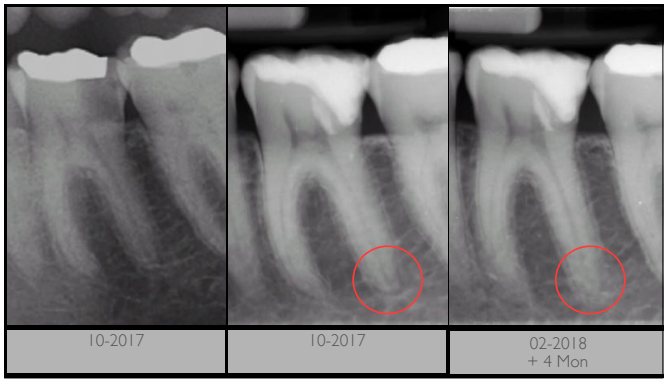

Indirekte und Direkte Überkappung

- Kofferdam, Exkavation mit Kariesdetektor
- zunächst Kavitätenränder sauber exkavieren > vor Arbeiten in Pulpennähe Schmelz ätzen
- unter Mikroskop mit Kariesdetektor pulpennahe Bereiche sauber exkavieren> ultraschallaktiviertes NaOCl > Kochsalzlösung > MTA > Feuchtigkeit entziehen mit Papierspitzen > Vitrebond > Füllung

Direkte Überkappung bei Mikroabszessen

- Acht Fälle
- Überkappung bei vorherigen akuten Schmerzen
- Kofferdam, Exkavation mit Kariesdetektor > ultraschallaktiviertes 6% NaOCl > Kochsalzlösung > MTA > Feuchtigkeit entziehen mit Papierspitzen > Vitrebond > Füllung

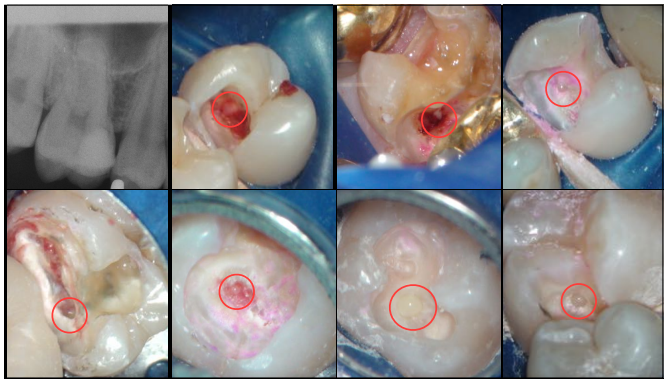

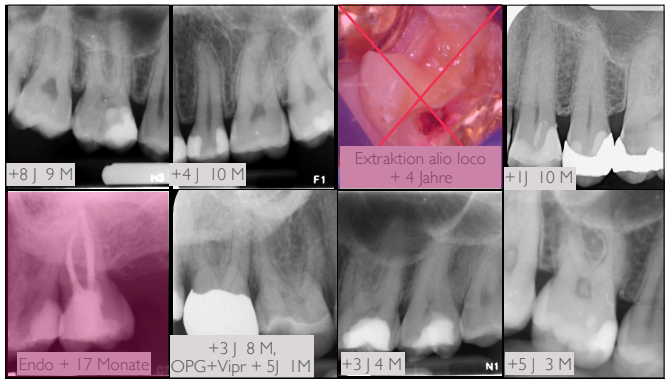

Perforation

- Supracrestal: Adhäsiv mit Komposit verschließen
- **subcrestal**: mit **MTA** oder **Biokeramik** verschließen
- **leicht subcrestal** mit Verbindung zum Parodontium: **ungünstigste** Situation, es bleibt eine Tasche

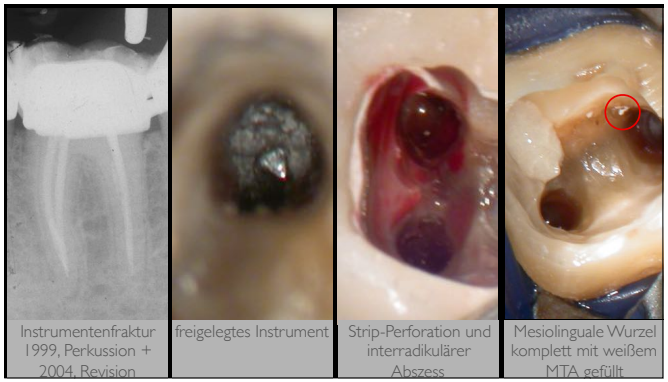

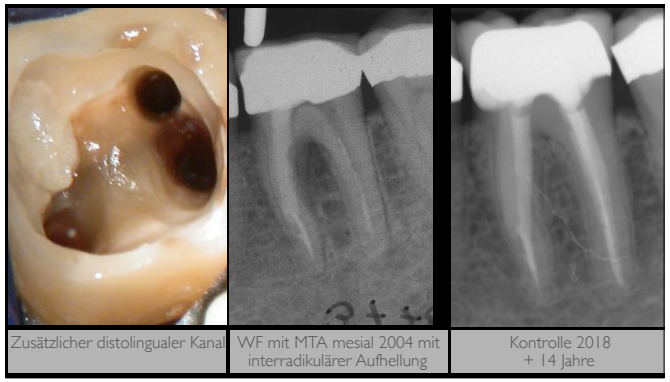

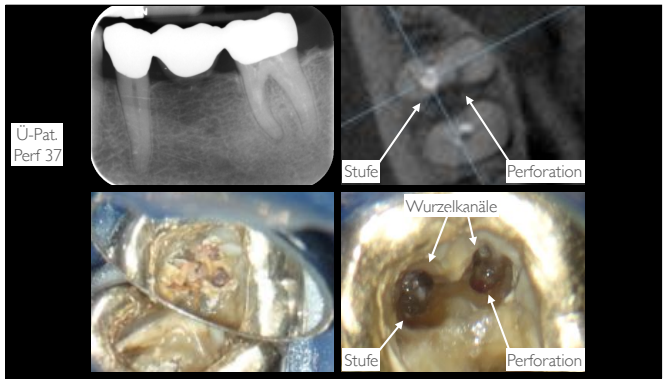

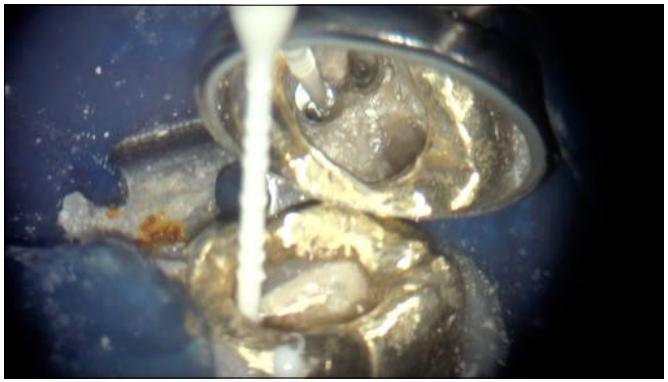

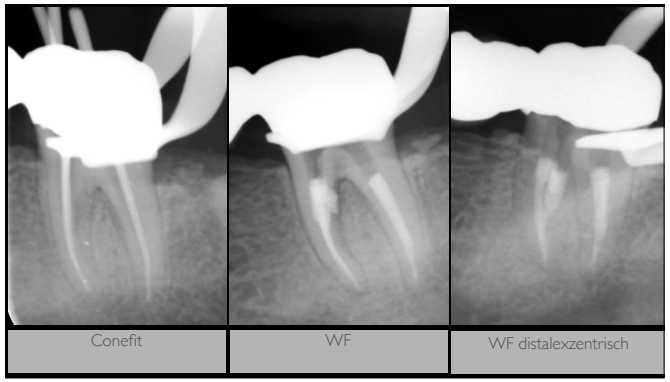

Behandlung subcrestaler Perforationen

- Wurzelkanäle aufbereiten und mit aktiviertem NaOCl desinfizieren
- entweder Kanal plus Perforation komplett mit MTA oder Biokeramik füllen
- oder Perforation mit MTA oder Biokeramik füllen und den restlichen Wurzelkanal mit Guttapercha und Sealer
- bei Perforationen am Pulpenboden von Molaren Perforation mit MTA oder Bio Keramik verschließen und zusätzlich mit Vitrebond abdecken, dann ganz normale Wurzelbehandlung

Take home message:

- MTA und Biokeramiken eignen sich hervorragend aufgrund ihrer Gewebeverträglichkeit und ihres Abdichtungsvermögens in schwierigem, feuchten Milieu, Dentindefekte zu verschließen.
- Wir dürfen allerding nicht vergessen, dass nicht nur der Defekt das Problem ist, sondern vor allem die Bakterien, die durch den Defekt eindringen können. Wenn wir die Bakterien beseitigen **und** den Defekt dicht verschließen , haben wir gute Chancen, Zähne trotz schwieriger Ausgangslage zu erhalten.
- Dann können MTA und Biokeramiken beinahe Wunder vollbringen

Herzlichen Dank für Ihre Aufmerksamkeit

wz@zahngiz.de